Ein Fall

von

Schleimhaut-Sarcom des Uterus.

Inaugural-Dissertation

zur

Erlangung der Doktorwürde

in der

Medizin, Chirurgie und Geburtshilfe

unter dem Präsidium

von

Dr. Johann von Säxinger

o. ö. Professor der Geburtshilfe und Vorstand der Universitäts-Frauenklinik.

Der medizinischen Fakultät in Tübingen

vorgelegt

von

Adolf Meinecke

approb. Arzt aus Winsen a. d. Luhe.

Tübingen,

Verlag von Franz Pietzcker.

1895.

Druck von W. Armbruster & O. Riecker in Tübingen.

Meinem Vetter

Dr. med. Ernst Hölscher

gewidmet.

Digitized by the Internet Archive
in 2026

https://archive.org/details/IA41552309_0034

Obgleich in den beiden letzten Jahrzehnten schon mehrere Abhandlungen über Uterus-Sarcom erschienen sind, so halte ich es doch für gerechtfertigt, jeden neuen Fall, der zur Beobachtung kommt, zu veröffentlichen. Denn da erst seit Virchow eine genaue Definition dieser Neubildung besteht und das Sarcom am Uterus immerhin zu den Seltenheiten gehört, so ist das Bild dieser Erkrankung immer noch lückenhaft. Daher wird die Veröffentlichung eines jeden gut beobachteten Falles zur Bereicherung unserer Kenntnisse beitragen. Folgender, in der Tübinger Frauenklinik mit gutem Erfolge operierter Fall steht mir durch die Güte des Herrn Professors von Säxinger zur Verfügung.

Die Anamnese am 15. Mai 1894 ergab folgendes: Mariane Maier aus Betzingen, 37 Jahre alt, ist verheiratet. Die Periode trat im 16. Jahre ein und war bis vor 2 Jahren regelmässig, vierwöchentlich, 5tägig, mit mässigem Blutverlust und ohne Schmerzen.

Seit Februar 1892 leidet Patientin an unregelmässigen Blutungen, die manchmal sehr profus sind und 10 bis 14 Tage lang dauern. Die Periode ist vor Eintritt der Blutung nie ausgeblieben, auch hat Patientin niemals wehenartige Schmerzen verspürt.

Patientin ist verheiratet und hat viermal geboren, das letzte Mal vor 1½ Jahren, die Geburten verliefen normal.

Durch die anhaltenden Blutungen ist Patientin so heruntergekommen, dass sie die meiste Zeit im Bett zubringen muss und ihr Hauswesen nicht mehr besorgen kann.

Status: Patientin kam am 3. Oktober 1892 zum erstenmale in die Ambulanz. Damals wurde folgender Befund aufgenommen:

Patientin sieht anaemisch aus. Der Uterus ist nahezu faustgross, kugelig, hart und druckempfindlich, das Perimetrium ist schmerzhaft. Mit der Uterus-Sonde lässt sich ein Cavum uteri nicht nachweisen. Nach der Sondierung leichte Blutung.

22. Januar 1894. Der Uterus ist seit Oktober 1892 so gross geworden, dass der obere Rand desselben 3 bis 4 Querfinger breit über der Symphyse steht. Der Uterus fühlt sich prall, aber nicht fibromhart, eher weich an. Die Sonde geht 9,5 bis 10,0 cm ein. Die Wandungen sind gleichmässig dick, die Innenfläche des Uterus ist uneben, mit der Sonde kommt man über Gewebsfalten und Höcker. Nach der Sondierung tritt eine ziemlich starke Blutung ein.

3. Februar 1894. Die Blutung während der Periode ist so gross, dass tamponiert werden muss. Patientin sieht stark verblutet und blass aus. Heute fühlt man bei bequem für 2 Finger durchgängigem Muttermunde den Cervix ausgefüllt mit Blutgerinnsel, nach Entfernung desselben kann man den Fundus austasten. Derselbe ist ausgefüllt durch einen kleinapfelgrossen, weichen, der Hinterwand breitbasig aufsitzenden Tumor, der sich mit den Fingern zerdrücken lässt. Auch an der übrigen Uterus-Wand sind Wülste und Vorbuchtungen. Die mikroskopische Untersuchung einzelner kleiner Stücke dieses Tumors lässt keine sichere Diagnose stellen.

Untersuchung im pathologisch-anatomischen Institut vom 5. Februar.

Es liegt von Frau Maier ein Stück eines zerfallenen intra uterinen Tumors (Carcinom? Fibrom?) ferner ein kleiner Cervix-Polyp vor.

Die dunkelroten Bestandteile, welche die Hauptmasse des grösseren Gewebs-Stückes ausmachen, bestehen lediglich aus geronnenem Blute. An dem einen Ende finden sich einige weisslich aussehende Züge. Diese bestehen aus gefässreichem

Granulations-Gewebe, in welches einige dichtere Züge von Bindegewebe und glatten Muskeln eingebettet sind, so dass es den Eindruck macht, als seien die Faserbündel eines Fibromyoms von entzündlichem Granulations-Gewebe durchwachsen und auseinandergedrängt. Drüsige Bestandteile haben sich in dem Granulations-Gewebe nicht gefunden, ebenso nichts, was auf Carcinom verdächtig wäre. Der kleine Cervix-Polyp bietet das gewöhnliche Bild. Privatdocent Dr. Roloff.

16. März 1894. Patientin wird auf ihren Wunsch entlassen, sie kann sich zu keinem operativen Eingriff entschliessen.

15. Mai 1894. Wiederaufnahme. Seit der Entlassung hat Patientin mehrmals wieder profus geblutet; sie sieht sehr blass und verblutet aus. Der Uterus reicht nahezu bis zum Nabel, der Cervix ist geschlossen.

1. Juni 1894. Nahezu täglich stellen sich Blutungen von verschiedener Stärke ein. Heute sind den ganzen Tag über wehenartige Schmerzen vorhanden, gegen Mittag tritt eine sehr profuse Blutung auf. Bei der Untersuchung findet man den äusseren Muttermund nahezu verstrichen, sehr dünnsaumig, den inneren zwei Markstück gross. Die Scheide ist mit Blutgerinnsel gefüllt. Die Uterushöhle ist mit weichen zerdrückbaren Tumormassen angefüllt. Tamponade.

Pathologisch-anatomische Untersuchung, 2. Juli: Es liegen aus dem Uterus unter Wehen geborene Tumor-Massen vor.

Ein Teil der Massen besteht lediglich aus geronnenem Blute, doch finden sich Portionen von geweblicher Structur. Diese ist zu charakterisieren als die eines lockeren ziemlich zellreichen und von sehr zahlreichen Gefässen durchzogenen, vielfach hämorrhagisch infiltrierten Bindegewebes. Die Zellen, die es zusammensetzen, sind typische, kleine spindelige Bindegewebs-Zellen; grössere Elemente sind nicht zu beobachten, ebenso wenig Anhäufungen von Zellen, die an Carcinom erinnern könnten, Drüsenschläuche fehlen. Die Gefässe sind grösstenteils ganz zartwandig, zum Teil auch mit einer differencierten Wand ausgestattet, einige hyalin entartet; hie und da sind sie so

reichlich entwickelt, dass ein cavernöses Aussehen resultiert. Ihre Blutfüllung ist durchweg sehr stark. Privatdocent Dr. Roloff.

Pathologisch-anatomische Untersuchung vom 21. Juli 1894: Es liegen 2 weissliche Gewebs-Stückchen vor. Dieselben bestehen im Wesentlichen aus einem kleinzelligen, sehr dichten Gewebe, welches zahlreiche Gefässe und einige Züge glatter Muskeln enthält. An den Gefässen hie und da Obliterations-Erscheinungen. Keine Drüsen oder epitheliale Elemente. Das Gewebe muss als Granulations-Gewebe bezeichnet werden.

Privatdocent Dr. Roloff.

1. August 1894. Da die Blutungen nicht aufhören, die Frau immer mehr herunterkommt, und die Diagnose „maligner Tumor" nach dem klinischen Verlauf ziemlich sicher ist, so wird der Frau die Operation vorgeschlagen, die am 2. August ausgeführt wird.

2. August 1894. Laparotomie. Nach Eröffnung der Bauchhöhle wird der Tumor vor die Wunde gewälzt, um die Basis desselben wird ein Gummi-Schlauch herumgeführt, alsdann wird der Tumor 2 Querfinger breit über der Ligatur abgetragen, nachdem vorher 2 Nadeln kreuzweise über der Gummi-Ligatur durch den Tumor durchgestossen worden waren. Der Stumpf wird rings umsäumt, in dem das Peritoneum partiell mit dem Stumpfperitoneum vereinigt war. Alsdann wird die Bauchhöhle durch Seiden-Nähte geschlossen. Rings um den Stiel wird Jodoform-Gaze gelegt, die auch den Trichter ausfüllt. Die Nadeln werden mit Watte unterpolstert. Holzwollwatte-Verband.

Pathologisch-anatomische Untersuchung 2. August 1894: Es liegt ein durch supravaginale Amputation entfernter Tumor vor.

Die Hauptmasse desselben besteht aus dichtgedrängten, teils mehr rundlichen, zumeist spindelförmigen Zellen. Ganz vereinzelt finden sich Züge glatter Muskulatur, hie und da Gefässe, die vielfach verödet, hyalin entartet sind. Die Geschwulst dringt knotenförmig in die Uterus-Muskulatur ein, die Geschwulst-Nester zeigen denselben Bau, wie die Hauptgeschwulst. Die eingestreuten Züge glatter Muskulatur sind wohl nur als Überbleibsel der

aufgezehrten Uterus-Muskulatur und die Geschwulst als Sarcom mit vorwiegend kleinspindelzelligen Elementen aufzufassen.

Dr. Henke.

3. August 1894. Patientin hat in der Nacht mehrmals erbrochen. Der Puls ist gut, Temperatur normal.

4. August 1894. Befinden befriedigend. Patientin kann selbst Wasser lassen, Flatus gehen ab. Sie erhält Kaffee; kein Erbrechen mehr.

5. August 1894. Da der Verband durchnässt ist, und das Secret einen leicht-üblen Geruch hat, wird der Verband gewechselt.

6. August 1894. Puls und Temperatur in Ordnung, Allgemeinbefinden gut.

7. August 1894. Verbandwechsel.

8. August 1894. Der Stumpf ist gangränös geworden, secerniert sehr viel übelriechende Flüssigkeit.

10. August 1894. Abends Temperatur-Steigerung. Links neben dem feucht-gangränösen Stumpf sind die Bauchdecken infiltriert und schmerzhaft. Die feuchte Gangrän schreitet rasch fort. Feuchte Überschläge mit essig-saurer Thonerde.

14. August 1894. Täglicher Verbandwechsel. Einige gangränöse Fetzen werden mit der Scheere abgetragen. Es hat sich ein ungefähr pflaumengrosser Trichter rings um den Stumpf gebildet. Temperatur wieder normal.

15. August 1894. Patientin, welche sich bis jetzt verhältnismässig zufriedenstellend befindet, klagt über Stechen auf der rechten Brustseite, wo man trockenes Reiben hört, Temperatur 39,0°.

18. August 1894. Der Stiel, welcher nur noch in geringer Verbindung ist, wird sammt dem Schlauch abgetragen, wodurch ein über nussgrosser Trichter entsteht, der mit essig-saurer Thonerde-Gaze ausgefüllt wird.

25. August 1894. Nachdem täglich der Verband gewechselt worden war, hat sich der Trichter rasch mit Granulationen

ausgefüllt. Die Infiltration ist völlig zurückgegangen, das Befinden ein gutes, die Temperatur normal.

6. September 1894. Patientin steht auf.

11. September 1894. Der Trichter ist nahezu vollständig zugranuliert. Patientin wird entlassen.

15. November 1894. Patientin zeigte sich heute in der Ambulanz. Der Stiel-Stumpf ist bis auf eine linsengrosse Stelle zugranuliert, der Uterus-Stumpf ist frei beweglich. Patientin sieht sehr gut aus.

14. März 1895. Heute zeigt sich Frau Maier auf Bestellung in der Ambulanz. Sie sieht sehr wohl aus und hat gute Gesichtsfarbe, nach ihrer Aussage ist sie vollkommen arbeitsfähig und fühlt sich gesund. An die Stelle des Stiel-Stumpfes ist normales Narbengewebe getreten. Der Uterus-Stumpf ist frei beweglich, weder in der Tiefe des Bauches noch in den Bauchdecken sind Metastasen zu konstatieren, ebenfalls kein Recidiv in dem Uterus-Stumpf.

Dieser Mitteilung des interessanten Falles soll sich jetzt eine Betrachtung des Sarcomes des Uterus anschliessen.

Nach dem Vorgange der meisten Autoren kann man, wenn auch nicht immer klinisch, so doch pathologisch-anatomisch zwei Arten von Uterus-Sarcomen unterscheiden, je nachdem dieselben vom Parenchym der Gebärmutter oder von der Schleimhaut ihren Ausgang nehmen.

I. Das Sarcom des Uterus-Parenchyms

auch als Fibro-Sarcom, Sarcoma fibrosum, nodosum, fibroides Sarcom bezeichnet, tritt in selteneren Fällen als primäres Sarcom auf, meistens geht es aus homologen Geschwülsten, Fibromen und Myomen, hervor, so dass, wie Schroeder sagt, es sich um eine sekundäre Metamorphose von Fibromyome handelt, dass die Fibrosarcome also sarcomatös degenerierte Fibrome seien. Wenn es auch

nicht leicht ist, in fortgeschrittenen Fällen diese Umwandlung noch nachzuweisen, so liegen doch unzweifelhafte Beobachtungen vor, welche diese Behauptung bestätigen. So in einem Falle von Chrobak: Es handelte sich um ein gewöhnliches Uterus-Fibroid und ein zweites, kleineres im Cervix. Das erstere wurde wegen Auftretens von Sarcom-Wucherung entfernt; dann wurde auch in dem Tumor des Cervix Sarcom beobachtet, welches vielleicht durch Infektion entstanden war. Auch dieses wurde entfernt, weil es innerhalb 5 Monaten rapid gewachsen war. An der Stelle des ersten Tumors im Uterus hatte sich wiederum ein weiches, wahrscheinlich medullares Sarcom entwickelt. Ebenso deutlich ist die Umwandlung eines Myomes in Sarcom aus einem Falle von Kötschau ersichtlich: Eine 60jährige Patientin litt seit 12 Jahren an einem bis zum Nabel reichenden Myom, in einigen Monaten bemerkte sie eine beträchtliche Zunahme des Tumors unter heftigen Schmerzen. Der Tod trat 7 Tage nach der Aufnahme durch Urämie ein. Man fand ein 21 Pfund schweres Myom, das an der Peripherie, d. h. an der Übergangsstelle in das umschliessende Gewebe sarcomatös degeneriert war. Auch zahlreiche Sarcom-Knoten waren vorhanden. (Berl. klin. Wochenschrift 1887, Nr. 33).

Ist so in den meisten Fällen der Vorgänger eines fibroiden Sarcoms ein Fibro-Myom, so wird man auch im Voraus sagen können, dass man den Sitz der Sarcome des Uterus-Parenchyms da zu suchen hat, wo gewöhnlich die Fibro-Myome lokalisiert sind. Und das trifft in der That zu. Das fibroide Sarcom hat eine ausgesprochene Vorliebe für das Corpus uteri, doch ist es auch in seltenen Fällen im Cervix uteri gefunden worden. Es tritt, wie das Fibrom, subserös, interstitiell und submucös auf. Die letzte Form ist am häufigsten beobachtet worden.

Man findet in diesem Falle Knoten, welche, weicher als Fibrome, die Schleimhaut des Uterus polypenartig vorwölben. Es sind kleinere oder grössere, walzenförmige Tumoren, welche meist continuierlich, breitbasig aus der Uterus-Substanz hervorgehen. Trifft man langgestielte Sarcome, so handelt es sich wohl immer um sarcomatöse Degeneration eines fibrösen Polypen. Interstitiell tritt das Sarcoma fibrosum auch gewöhnlich in circumscripten Knoten auf, doch sind auch sarcomatöse Infiltrationen beobachtet worden, welche nicht als ein Weiterfortschreiten des später zu beschreibenden diffusen Schleimhaut-Sarcoms, sondern als disseminierte Herde im Parenchym liegen. (Beobachtung von Hegar.) L. Mayer beschreibt sogar einen Fall, wo der ganze Uterus auf diese Weise gleichmässig durchsetzt war.

Makroskopisch findet man rundliche Tumoren, manchmal von sehr weicher, gewöhnlich mehr fester Beschaffenheit, doch sind sie weicher und homogener als die Fibroide. Auf der Schnittfläche sind sie glatt, feucht, glänzend, von blassem Aussehen. Bei gestielten Fibro-Sarcomen ist mehrfach beobachtet worden, dass der Stiel von der Degeneration frei oder doch nur sehr wenig befallen war. Auffallend ist der Umstand, dass man bislang noch keinen Fall mit Sicherheit beobachtet hat, in welchem man eine, das Sarcom umgebende Kapsel gefunden hätte. Daraus könnten Schwierigkeiten entstehen für die Ansicht, dass Fibro-Sarcome durch Degeneration von Fibromyomen entstehen, bei welchen fast stets eine Kapsel vorhanden ist, und, so gut diese Ansicht sonst gestützt ist, hat man für dieses abnorme Verhalten bislang eine genügende Erklärung nicht gefunden.

Mikroskopisch bieten sich die Sarcome des Parenchyms als Rund- oder Spindel-Zellen-Sarcome dar. Welche von

beiden Formen die häufigere ist, möchte ich zu entscheiden nicht wagen, da einerseits verhältnismässig nicht viele genaue Beobachtungen vorliegen, andrerseits auch die Autoren in ihrem Urteil über diese Frage nicht übereinstimmen. Charakteristisch ist, dass sich — dem Ursprunge aus Fibromen oder Myomen entsprechend — stets mehr oder weniger Züge von Bindegewebe oder glatten Muskelfasern vorfinden. Selbst quergestreifte Muskelfasern sind beobachtet. Zwischen den Bestandteilen des ursprünglichen Gewebes liegen die rundlichen oder spindelförmigen Zellen, welche kleine Haufen oder fast die ganze Geschwulst bilden können. Das Auftreten von Riesenzellen scheint nach einer neueren Arbeit von Kahlden's (1893) wenigstens in grösserer Anzahl sehr selten zu sein, während Térillon unter 14 Fällen von Uterus-Sarcom viermal Riesenzellen-Sarcom des Fundus konstatierte (Les sarcomes de l'utérus et leur traitement chirurgical. Bull. gén de thérap. 1890). von Kahlden hat nachgewiesen, dass gewöhnlich die Sarcom-Zellen durch direkte Umwandlung der neugebildeten Muskelfasern entstehen, in einem Falle zeigt er, dass es sich um Entwickelung von den Gefässen aus, um ein typisches Angio-Sarcom handelt. Der Gefäss-Gehalt war in von Kahleden's Fällen nur gering, sowohl bei dem Schleimhaut-Sarcom wie bei den aus Myom-Knoten hervorgegangenen Tumoren. Indessen haben andere Autoren einen besonders reichlichen Gehalt an Gefässen hervorgehoben.

Was den Verlauf der Fibro-Sarcome anlangt, so kommt es teilweise auf ihren Sitz an. Wölben sie die Uterus-Schleimhaut polypenartig vor, so können sie frühzeitig den Muttermund eröffnen und in die Vagina gelangen. Die Neigung zum Zerfall ist im Allgemeinen geringer, als bei anderen malignen Neubildungen. Es kann zu kolossalen Tumoren kommen; Térillon beobachtete ein Sarcom von

38 Pfund. Die interstitiellen und subserösen Sarcome haben grosse Neigung mit der Nachbarschaft zu verwachsen und diese zu inficieren. Auch Metastasen werden beobachtet, jedoch nur in seltenen Fällen. Als Mischgeschwülste entstehen z. B. bei gleichzeitiger myxomatöser Degeneration die Myxo-Sarcome. Ob aber bei der Form des Sarcoma fibrosum die Combination von Carcinom und Sarcom so häufig ist, wie Klebs (1876) annimmt, welcher sagt, „dass ein grosser Teil der in neuerer Zeit als Sarcom des Uterus (Gusserow, Hegar, Winckel) beschriebenen Fälle zu den Carcino-Sarcomen zu zählen sei und (an anderer Stelle), dass das Carcino-Sarcom des Uterus nur eine Abart des tiefsitzenden diffusen Carcinoms darstelle, ist mir zweifelhaft, besonders nach der neuen Arbeit von Kahlden's, welcher einen stricten Beweis für das Vorkommen von Mischformen, Carcinom und Sarcom, nicht finden konnte, wohl aber scheinen ihm diese Tumoren gelegentlich nebeneinander vorzukommen. Ein häufiger und ausgesprochener Zusammenhang besteht bei der jetzt zu besprechenden Form des

II. diffusen Sarcom der Schleimhaut.

Auch dieses hat, wie das Sarcom des Uterus-Parenchyms, in den weitaus meisten Fällen, seinen Sitz im Grund und Körper der Gebärmutter. Sehen wir zunächst von den selteneren Fällen ab, in denen das Sarcom vom Cervix entspringt, und denjenigen, bei denen Decidua-ähnliche Zellen dem Sarcom beigemischt sind, so bleibt die gewöhnliche Form des diffusen Schleimhaut-Sarcomes zu besprechen übrig. Dasselbe entsteht durch sarcomatöse Degeneration des submucösen oder interglandulären Bindegewebes und kann die ganze Schleimhaut der Uterus-Höhle gleichmässig

befallen und infiltrieren oder mehr an einzelnen Stellen auftreten. Dabei bleibt nach von Kahlden für gewöhnlich ein schmaler Teil der Mucosa mit Drüsen von der Geschwulstwucherung verschont.

In die Höhle der Gebärmutter ragen unregelmässige, bald mehr feste, gewöhnlich weiche, leicht zerdrückbare, bröckelige Massen herein, sie sehen grauweiss aus, sind hirnähnlich und überragen die Schleimhaut, hahnenkammähnlich, bald mehr in Form von Lappen, bald mehr von Zellen, so dass man mit der Sonde oder dem Finger Erhöhungen und Vertiefungen fühlt. In anderen, mehr lokalisierten Fällen, sind polypenartige Hervorragungen vorhanden, so dass nicht immer eine scharfe Trennung der ersten und zweiten Form des Sarcoms zu machen ist. Mikroskopisch handelt es sich nach der Beschreibung der meisten Autoren gewöhnlich um kleinrundzellige Sarcome, die Spindelzellen-Sarcome sollen seltener sein. Rheinstein beschreibt ein Riesenzellen-Sarcom des Endometrium (Arch. f. pathol. Anatomie etc. 1891, pg. 507—21).

Im weiteren Verlaufe stellt sich fast immer eine Vergrösserung des Uterus ein. Durch aktives rapides Wachstum der Geschwulst in das Lumen der Gebärmutter oder durch wehenartige Contraktionen des Uterus, der sich des Fremdkörpers zu entledigen sucht, kann es zur Erweiterung des inneren und äusseren Muttermundes kommen, so dass die Geschwulst in der Vagina erscheint. Gerade die Erweiterung des Muttermundes ist bei Nulliparis ein äusserst wichtiges Merkmal. Aber auch nach der anderen Richtung, dem Uterus-Parenchym zu, schreitet die sarcomatöse Degeneration unaufhaltsam fort. Nach Schroeder-Hofmeier kann die Uterus-Wand durch Weiterwucherung und Verdrängung, aber auch wohl durch direkte Infektion zerstört werden. Es können sogar auf der Aussen-

fläche der Gebärmutter Tumoren entstehen, welche die Neigung haben, mit den Nachbargebilden zu verwachsen und die Eingeweide und die Bauchdecke mit in die sarcomatöse Degeneration hineinzuziehen (Fall von Gusserow).

Verjauchung und Zerfall der Schleimhaut tritt verhältnismässig erst spät ein. Metastasen sind nicht die Regel, aber auffallend rasch und massenhaft entwickeln sich Recidive, auch wenn scheinbar alles Krankhafte entfernt war.

Eine anscheinend besondere Form des Schleimhaut-Sarcoms ist das primäre Sarcom des Cervix uteri, welches viel seltener als jenes, aber bedeutend bösartiger ist. Dasselbe geht gewöhnlich von der Schleimhaut des Cervix, seltener von der Portio vaginalis aus und hat viel Ähnlichkeit mit einer Trauben-Mole, daher der Name „traubiges Sarcom des Cervix". Es gelangt leicht in die Vagina, welche es häufig ausfüllt, so dass es aus der Vulva heraussieht. Die traubige Form ist nach Fehling bedingt durch zahlreiche kleine polypöse Auswüchse der Geschwulst, welche infolge ihrer ödematösen Durchtränkung dem Finger ein eigentümlich weiches Gefühl darbieten. Die Geschwulstteile sind meist sehr weich, lassen sich mit dem Finger abbröckeln. Diese Cervix-Sarcome unterscheiden sich von den anderen durch ihren papillären Bau und die hydropische Veränderung ihres intercellularen Gewebes, Momente, welche sich beide nach Spiegelberg durch den anatomischen Bau der Portio erklären, welche an Pupillen und Lymphgefässen reich ist.

Zu den bösartigsten Geschwülsten gehören nach Sänger die früher als Deciduoma, jetzt besser als Sarcoma deciduo-cellulare beschriebene Fälle. Nach der Arbeit Gottschalk's (Berliner klinische Wochenschrift 1893, pg. 87): über das Sarcoma chorion-deciduo-cellulare (Deciduoma malignum) sind mit dem von ihm behandelten Falle im

ganzen 8 bekannt geworden, welche in der Regel nach 6 bis 9 Monaten tötlich verliefen. Die Krankheit beginnt im Anschluss an ein Wochenbett, besonders nach Fehlgeburten. Der Uterus ist vergrössert, weich und schlaff, die Höhle ist mit weichen, schwammigen Geschwulst-Massen ausgefüllt, die an der Placentarstelle sitzen und die Wand des Uterus ergreifen. Es treten Metastasen in der Gebärmutter, der Scheide, in den Ovarien und, was recht charakteristisch ist, auch in den Lungen auf. Mikroskopisch findet man sarcomatöse Veränderung der Placentar-Zellen, sowie Nester grosser polymorpher Decidua-Zellen in der Serotina, die auch in die Uterus-Drüsen eindringen.

Die Häufigkeit des Uterus-Sarcomes.

Es erscheint auffällig, dass an Uterus, der sonst so häufig der Sitz aller Arten von Neubildungen, namentlich auch malignen ist, das Sarcom verhältnismässig so selten vorkommt. Wenn auch, vor den bahnbrechenden Arbeiten Virchows über die Geschwülste, wiederholt am Uterus Tumoren als Sarcome beschrieben worden sind, so lassen sich die meisten dieser Berichte für eine Statistik nicht verwerten, weil der Begriff „Sarcom“ ein sehr weiter und von dem heutigen abweichender war, abgesehen von den gut beobachteten und beschriebenen Fällen von sog. recidivierendem Sarcom, welche nach der ganzen Charakterisierung unter den Begriff des fibroiden Sarcoms nach der jetzigen Anschauung fallen. Gusserow (Neubildungen des Uterus) konnte bis zum Jahre 1886 im Ganzen 32 Fälle von Sarcom des Uterus-Parenchyms auffinden, eine kleine Anzahl im Verhältnis zu der Häufigkeit der Uterus-Carcinome, und auch jetzt, wo durch die immer mehr vervollkommnete Methoden der Operations-Verfahren viele Ge-

schwülste zu Tage gefördert werden, an die man sich früher nicht gewagt hätte, und infolgedessen manche neue Beobachtungen von fibroidem Sarcom vorliegen, gehört dasselbe immer noch zu den Seltenheiten. Während Gusserow 1886 schreibt, dass das diffuse Sarcom die häufigere Form ist, kommt nach Fehling (1893) das fibroide Sarcom häufiger vor als jenes. Manche Autoren verweisen auch hier, bei den Beschreibungen des Vorkommens des fibroiden Sarcomes in den verschiedenen Jahren, wie bei den Betrachtungen über die pathologisch-anatomischen Verhältnisse, auf den innigen Zusammenhang mit dem Fibro-Myom hin. So Schroeder-Hofmeier: Das fibroide Sarcom kommt durchaus nicht vorzugsweise im höheren Alter vor, wie das Carcinom des Körpers, sondern hat auch hierin viel Ähnlichkeit mit dem Myom. Gusserow fand nur 6 zweifellose Fälle von Fibro-Sarcom am Cervix uteri, welche daselbst gerade wie die Fibro-Myome am seltensten sind. Das diffuse Sarcom wird ebenfalls viel häufiger im Grund und Körper der Gebärmutter beobachtet als primär am Cervix, nach Fehling waren bis 1893 nur 13 derartige Fälle beschrieben. Das Sarcom der Schleimhaut scheint nach Schroeder in jedem Lebensalter, selbst schon vor den zwanziger Jahren vorzukommen und die Nulliparen zu bevorzugen. Was überhaupt das Alter anlangt, in welchem Uterus-Sarcome beobachtet worden sind, so ist es in der frühesten Jugend und im höchsten Alter aufgetreten. Bei einem 3 Jahre alten Mädchen wurden die Sarcom-Massen mit dem Finger entfernt, das Mädchen starb (Grint, Sarcoma of the uterus previous to puberty; The Amer. Journ. of Obst. pg. 579). Décornière beschreibt eine Operation wegen Uterus-Sarcom an einer 89jährigen Frau (Rev. gén. de clin. et de thérap. Paris 1890, IV, 321). Eine gewisse Praedisposition scheinen nach den wenigen

Zahlen die klimakterischen Jahre zu geben ähnlich, wie bei anderen malignen Neubildungen, so dass am häufigsten Frauen zwischen 40 und 60 Jahren zur Behandlung kommen. Nach Gusserow und Fehling kommt das Sarcom, wie das Myom, verhältnismässig häufig bei Virgines und steril verheirateten Frauen vor, während P. Brommer (Dissertation, Zürich 1890) ein anderes Verhältnis fand. Aber so lange grössere Zahlen noch nicht vorliegen, kann man weder aus der einen noch der anderen Zusammenstellung Schlüsse ziehen wollen.

Über die Ätiologie des Uterus-Sarcomes zu sprechen, halte ich für verfrüht; nur das Eine kann man als sicher feststehend ansehen, dass wohl stets die so bösartigen Fälle von Sarcoma deciduo-cellulare in direktem ursächlichem Zusammenhange mit Geburten und besonders Fehlgeburten stehen.

Symptome und Verlauf.

Die Symptome und der Verlauf der Sarcome besitzen viel Ähnlichkeit mit den Erscheinungen der übrigen malignen Neubildungen des Uterus.

Im Anfange beobachten wir bei dem fibroiden Sarcom dasselbe, wie bei Fibro-myom; das ist schon deshalb einleuchtend, weil man schwerlich den Zeitpunkt des Übergangs der letzteren Neubildung in Sarcom bestimmen kann, wenn nicht gerade zufällig zu dieser Zeit eine Exstirpation des Tumors vorgenommen wird. Eine der ersten Erscheinungen, welche die Patienten bemerken und zum Arzte führen, sind Blutungen, welche in der Form von Meno- und Metrorrhagien auftreten und einen profusen Charakter annehmen können. Druck und das Gefühl von Schwere im Unterleib können sich bei einiger Grösse des Tumors

hinzugesellen. Durch diese Symptome ist es gekommen, dass diese Tumoren verschiedentlich als Fibrome entfernt wurden, und erst die eigentümliche Weichheit und das homogene Aussehen der Schnittfläche liessen den malignen Charakter auf anatomischem Wege erkennen, in anderen Fällen wurde man durch das rasch folgende Recidiv darauf aufmerksam gemacht, dass man es wohl nicht mit einem gewöhnlichen Fibrom zu thun hatte. Im weiteren Verlaufe pflegt sich in der von Blutungen freien Zeit ein eigenartiger fleischwasserähnlicher, schleimiger, zuweilen blutuntermischter Ausfluss einzustellen, welcher zwar fade aber nicht übelriechend ist. Erst wenn die bedeckende Schleimhaut oder der Tumor in Zerfall gerät — und das geschieht meist erst zu Schluss der Krankheit, weil nach der Arbeit von Kahlden's die Sarcome meistens die oberste Schicht der Schleimhaut intakt lassen — nimmt der Ausfluss einen jauchigen Charakter an wie bei krebsigen Erkrankungen, bei denen dieses Symptom viel eher eintritt. Auch das den malignen Neubildungen zukommende Symptom des schnellen Wachstums fehlt den fibroiden Sarcomen nicht. Der Uterus pflegt vergrössert zu sein, und in späterer Zeit kann die Neubildung durch unregelmässige Wucherung eine sehr grosse Geschwulst in der Bauchhöhle darstellen. Wenn vorher Schmerzen fehlten, wie es bei Fibro-Sarcomen häufiger beobachtet wird, so pflegt es durch die rasche Zunahme des Tumors bald zu einem unerträglichen Zustande infolge der Schmerzen zu kommen. Diese können continuierlich sein, indem die Nerven des Uterus und der Nachbargebilde gedrückt und zerstört werden, oder aber wehenartig in der Kreuz- und Lendengegend abwechselnd mit schmerzfreien Intervallen auftreten, in dem sich der Uterus bestrebt, das Sarcom auszustossen. Im weiteren Verlauf tritt die Malignität der Neu-

bildung dann durch mehr oder weniger hochgradige Anaemie und immer mehr zunehmende Kachexie zu Tage, wenngleich diese Symptome später als bei Carcinom eintreten. Diese werden gewöhnlich die Todes-Ursache, in anderen Fällen wird der Exitus durch Peritonitis, Pyämie und, wie einmal L. Mayer zu beobachten Gelegenheit hatte, durch Ileus herbeigeführt. Abgesehen von einigen in der jüngsten Zeit beschriebenen Heilungen, ist der Ausgang wohl immer derselbe, der Tod. Wenn von einigen Autoren gesagt wird, dass im Allgemeinen der Verlauf des Sarcom ein langsamerer als bei Carcinom sei — nach Rogivue betrug im Durchschnitt die Dauer der Krankheit 3 Jahre — so glaubt Fehling das dadurch zu erklären, dass die Patienten durch die früher auftretenden Blutungen und Ausflüsse eher den Arzt aufsuchen, dass also nicht die Krankheit, sondern die Beobachtungs-Zeit eine längere ist.

Das erste auffällige Symptom des diffusen Schleimhaut-Sarcomes sind ebenfalls wie beim Sarcom des Uterus-Parenchyms, Blutungen, welche sehr bald den menstruellen Typus verlieren. Sie sind gewöhnlich sehr profus, so dass die Patienten durch hochgradige Anämie bald herunterkommen. Nur in seltenen Fällen ist es beobachtet worden, dass besonders im Anfang der Krankheit die Blutungen gering waren oder nicht als eigentliche Blutungen auftraten, sondern in fortwährenden geringen Blutverlusten bestanden. Den Blutungen schliessen sich äusserst reichliche fleischwasserähnliche Ausflüsse an, welche meist erst spät, aber doch eher als bei Fibro-Sarcom, durch den Zerfall der sarcomatösen Wucherungen die Eigenschaften wie die Sekretion gangränescierender Teile erhalten. Am Uterus ist gewöhnlich kein circumscripter Tumor zu fühlen, er ist vielleicht im Ganzen vergrössert. Höchst charakteristisch wird für das Vorhandensein eines Schleimhaut-

Sarcoms, wenn die nach unten drängenden Tumor-Massen den Cervical-Kanal erweitern oder gar in die Scheide dringen, sei es, dass dieses durch das rapide Wachstum erfolgt, oder dass der Uterus durch wehenartige Contractionen die Geschwulst auszustossen strebt. Da findet man dann die weichen bröckeligen Massen, in welche der Finger leicht eindringt, und es kommt nicht selten vor, dass spontan mit dem Blut Fetzen des Sarcoms abgehen. Die Schmerzen treten wohl erst später ein und zwar dann, wenn die sarcomatöse Degeneration das Uterus-Parenchym ergreift und infiltriert. Aber dann wird der Zustand sehr qualvoll für die Patienten; die besondere Intensität der Schmerzen soll nach Gusserow von der Tiefe abhängen, in welche die Infiltration gedrungen ist. In einem Falle Martins trat der Schmerz ganz eigentümlich in den Vordergrund. Die Frau klagte über einen unerträglich heftigen Schmerz im Unterleib, der einen periodischen Charakter annahm und allein die Kranke zur Operation drängte, während Blutabgang und Absonderung bei ihr in nur mässigen Grenzen blieben. Der Verlauf ist derselbe unaufhaltsam zum Tode führende, wie beim Sarcom des Uterus-Parenchyms. Jedoch scheinen die Metastasen noch seltener zu sein, als beim fibroiden Sarcom, dagegen wächst die Degeneration leicht in die benachbarten Organe und ergreift Blase, Mastdarm und selbst die Bauchdecken, wie in einem Falle Gusserows. Zu Schluss muss noch darauf hingewiesen werden, wie häufig im Verhältnis zu den überhaupt beobachteten Fällen Inversio uteri beim Sarcom beobachtet ist; es sind 5 Fälle bekannt geworden, von Wilks, Langenbeck, Spiegelberg, A. Simpson und Pernice.

Diagnose.

Es giebt zwei Wege, schon während des Lebens die so sehr wichtige Diagnose des Sarcoms des Uterus zu

stellen; man kann anatomisch-histologisch das Leiden konstatieren, oder die klinischen Beobachtungen verwerten. So wünschenswert nun die erste Art der Diagnose als die sicherste wäre, so ist sie zu Lebzeiten der Patienten häufig sehr schwierig, in manchen Fällen gar nicht zu stellen. Da bleibt dann nichts übrig, als ein möglichst genaues klinisches Bild zu entwerfen, mit Hilfe dessen man gewöhnlich zum Ziel gelangt. Selbstverständlich darf die mikroskopische Untersuchung, wenn irgend möglich, nie verabsäumt werden.

Das Fibro-Sarcom ist von dem Fibrom- oder Fibro-Myom in seinem Anfangs-Stadium natürlich für gewöhnlich schwer oder gar nicht zu unterscheiden. Aber es giebt doch eine Reihe von Anzeichen, die darauf hindeuten, dass der Tumor maligne wird. So kann die Geschwulst, welche die Frau schon Jahre lang beobachtet hat, ohne dass sie besondere Beschwerden verspürte, ziemlich rasch wachsen und durch seine Schwere die Patientin sehr belästigen und heftige Schmerzen verursachen. Die Blutungen, welche früher gering waren, werden stärker und zu ihnen gesellt sich der eigenartige fleischwasserähnliche Ausfluss. Tritt nun gar diese Verstärkung der Blutungen und das Wachsen des Tumors zur Zeit des Klimakteriums ein, in welchem bei Fibrom für gewöhnlich die Blutungen aufhören und ein Stillstand des Wachstums oder selbst eine Rückbildung des Fibroms stattfindet, so muss der Arzt sofort Verdacht schöpfen, dass er es mit einer malignen Neubildung zu thun hat. Der untersuchende Finger hat nicht das Gefühl einer fibromharten, sondern mehr weichen Consistenz und in die Uterus-Höhle eingeführt, wozu nötigenfalls die künstliche Erweiterung des Cervical-Kanals vorgenommen werden muss, kommt er auf einen walzenförmigen mit voller Breite der Uterus-Innenfläche aufsitzenden Polypen, in dessen

schwammigen weichen Massen er leicht einzudringen vermag und Stücke davon abbröckeln kann. Die manuelle Untersuchung pflegt meist heftige Schmerzen im Uterus auszulösen. Haben diese Merkmale noch nicht zur Diagnose genügt und ist die Abtragung des Tumors vorgenommen worden, so wird einerseits die mikroskopische Untersuchung die sarcomatöse Degeneration feststellen, andrerseits wird das rasche Recidivieren den malignen Charakter der Geschwulst darthun. Hierauf wird man auch bald durch den Allgemein-Zustand der Patienten hingeführt; dieselben sehen anämisch aus, magern ab, kurz, alle Erscheinungen der Kachexie treten zu Tage. Aus alle dem Gesagten dürfte es wohl in den meisten Fällen nicht zu schwer fallen, die Diagnose des fibroiden Sarcoms zu stellen, weniger leicht gelingt das bei der Form des diffusen Sarcoms.

Zunächst ist eine Unterscheidung zwischen Carcinom und Sarcom in vielen Fällen gar nicht möglich, besteht doch, wie oben geschildert, nicht einmal anatomisch eine strenge Sonderung dieser beiden malignen Neubildungen, so dass man es häufig mit Carcinom-Sarcom zu thun hat. Aber das ist auch ohne Bedeutung für die Beurteilung des Krankheits-Falles, was Prognose und Therapie betrifft. Kann man mit dem Finger in die Uterus-Höhle eindringen, so wird man die Infiltration der Wandung, die Wucherung der Schleimhaut und die knolligen Hervortreibungen der Geschwulstknoten fühlen. Sicher kann man einen Irrtum vermeiden in der Frage, ob es sich um Sarcom der Schleimhaut der Uterus-Höhle oder Carcinom der Portio handelt. Auf den ersten Blick können in der That sarcomatöse Massen, welche in die Vagina hereinragen, ein Carcinom von der Portio ausgehend vortäuschen, aber eine sorgfältige Untersuchung mit dem Finger oder Speculum, ev. eine Abtragung der Geschwulstmassen werden die gesunde Portio

freilegen. Bedeutende differential-diagnostische Schwierigkeiten können bestehen in der Erkennung eines diffusen Sarcoms gegenüber gewissen gutartigen Hypertrophien der Uterus-Schleimhaut. Man wird sich instrumentell Geschwulst-Massen verschaffen; je kleiner dieselben sind, desto schwieriger ist die mikroskopische Diagnose. Bei gutartigen endometrischen Processen mit starker kleinzelliger Infiltration des interglandulären Gewebes kann die Schleimhaut ein ganz ähnliches Bild geben wie das diffuse Sarcom. Auch Decidua-Reste nach anamnestisch nicht ganz sicher gestellten Aborten können sehr leicht zu Verwechslungen führen. Die histologische Diagnose „Sarcom" ist deswegen, wie Ruge und Keller mit vollem Recht betonen, nur mit genauer Kenntnis der an der Uterus-Schleimhaut sonst vorkommenden pathologischen Processe zu stellen, und selbst dann nur unter voller Verwertung auch des ganzen klinischen Befundes. Auch Gusserow schreibt der längeren Beobachtung des Allgemeinzustandes der Patienten hohe Bedeutung zu. Bei gutartigen, endometrischen Processen können die Kranken wohl anämisch aber nie charakteristisch kachektisch aussehen. Ist bei ersteren der fleischwasserähnliche Ausfluss nur gering, so ist er bei Sarcom meist sehr reichlich und in späterer Zeit jauchig, was bei jenen nie vorkommt. Bei Sarcom ist der Muttermund mehr weniger offen, durchgängig, fast stets geschlossen bei der Endometritis. Bei ersterem ist der Uterus gross, infiltriert anzufühlen, bei Bewegungen gewöhnlich schmerzhaft, alles dies fehlt bei Endometritis. Bei dieser kommt es nie vor, dass die Schleimhautwucherungen wie bei Sarcom in die Vagina hereinragen. Die gutartigen Hyperplasien der Uterus-Schleimhaut bleiben immer oberflächlich, gehen niemals auf die Uterus-Substanz über, während die sarcomatösen Wucherungen, den tieferen Schichten gewöhnlich von

Anfang an angehörend, stets auf dieselben und auch auf die Uterus-Substanz übergehen, ja dieselben geschwulstartig durchwachsen. Wenn schliesslich auch hie und da die polypösen Wucherungen der Endometritis fungosa wieder nachwachsen, so kann doch von eigentlichem Recidivieren, wie dies bei der sarcomatösen Wucherung die Regel ist, nicht wohl die Rede sein.

Prognose.

Da es sich von klinischem Standpunkt aus bei dem Sarcom des Uterus um maligne Neubildungen handelt, ist die Prognose, wie es anders nicht zu erwarten ist, eine durchaus ungünstige. Zwar scheint dieselbe besonders im Anfang der Krankheit etwas besser zu sein, als bei Carcinom; wenn jedoch der Zerfall des Sarcoms begonnen hat, macht er womöglich noch raschere Fortschritte als bei Carcinom, so dass der schliessliche Ausgang wohl meist der Tod ist. Im Durchschnitt dauert die Krankheit 3 Jahre nach Rogivue. Weil die Patienten infolge der früh auftretenden Blutungen und des Ausflusses beim Sarcom wohl meist eher zum Arzte kommen, als bei Carcinom, mag es durch die wenig eingreifende Operation der Entfernung des Polypen oder durch eine Radikal-Operation gelingen, das Ende bei verhältnismässig leidlichem Zustande der Kranken für Jahre hinauszuschieben. In einer grossen Statistik aus der Berliner Frauenklinik vom Jahre 1882 über Operationen bei malignen Neubildungen sind 8 Fälle aufzufinden, bei welchen wegen Uterus-Sarcom die Total-Exstirpation vorgenommen wurde. Von diesen waren nach 3 Jahren 25% recidivfrei, entsprechend den Erfahrungen aller Operateure. Von Hegar ist ein Fall von 10jähriger Krankheitsdauer beobachtet worden. Als ein weiteres

günstiges Moment müssen wir das lange Lokalbleiben des Sarcoms bezeichnen; zwar recidiviert es im Uterus sehr schnell, doch der Recidive kann man meistens Herr werden, aber die Metastasen, die allgemeine Aussaat des Giftes, ist doch viel seltener beobachtet als bei Carcinom. Von einzelnen Formen des Sarcoms ist noch zu bemerken, dass im Allgemeinen die primären Cervix-Sarcome diejenigen des Corpus uteri an Malignität übertreffen. Zu den bösartigsten Geschwülsten gehört nach Sänger das Sarcoma deciduo-cellulare. In 8 beschriebenen Fällen trat in der Regel in 6 bis 9 Monaten der Tod ein, auch in dem von Gottschalk beschriebenen Falle, in welchem an der lebenden Frau die Diagnose gestellt und frühzeitig die vaginale Total-Exstirpation gemacht wurde.

Therapie.

Die Behandlung des Uterus-Sarcomes ist dieselbe wie die anderer maligner Neubildungen. Kommen die Patienten früh genug in die Behandlung, so wird man möglichst gründlich alles Kranke auf operativem Wege entfernen, um so ev. Heilung oder doch wenigstens eine Verlängerung des schwer bedrohten Lebens zu erzielen. In den anderen Fällen muss man sich auf eine symptomatische Behandlung beschränken.

Ragt ein Tumor polypenartig in die Uterushöhle herein, so kann man nach Erweiterung des Cervical-Kanals möglichst tief im Gesunden mit schneidenden Instrumenten excidieren, so dass möglichst wenig Krankhaftes zurückbleibt; dabei muss man sich davor hüten, unnötige Wunden zu setzen, weil nach einzelnen Beobachtungen (Spiegelberg) eine Inoculation des Sarcoms nicht ausgeschlossen ist. Sind die Geschwulstmassen zu weich oder sitzen sie

zu breit auf, so ist es, wie bei Sarcom der Schleimhaut, empfehlenswert, die Ausschabung mit Curette oder scharfem Löffel vorzunehmen. Nach diesen örtlichen Verfahren ist es immer ratsam, hinterher eine Ätzung der wunden Stellen mit flüssigen Ätzmitteln wie Liq. ferri sesquichlorati, Acid. nitric. fumans, Acid. chromic. solut. oder mit der intrauterinen Glühhitze mittels des galvanocaustischen Porzellanbrenners oder des Pacquelin'schen Apparates vorzunehmen. Anzustreben ist jedoch in jedem Falle, in welchem die Diagnose des Uterus-Sarcoms feststeht, eine Radical-Operation vorzunehmen, da bei den vervollkommneten Operations-Verfahren die Gefahren für das Leben infolge der Operation viel geringer geworden sind als früher, auf der anderen Seite aber die Aussichten auf Heilung oder doch wenigstens ein langes Freibleiben von Recidiven grösser sind. Der Sitz und die Ausdehnung der Sarcome muss in jedem einzelnen Falle entscheiden, welches Verfahren zu wählen ist. Beschränkt sich die Neubildung auf das Corpus uteri, so ist die Amputatio supravaginalis indiciert, ist aber die ganze Gebärmutter mehr oder weniger ergriffen, so ist die Total-Exstirpation des Uterus vorzunehmen. Von den beiden Methoden dieser Operation, der Exstirpatio per vaginam oder nach vorausgegangener Laparotomie, scheint im Falle der Wahl nach den bisher vorliegenden Resultaten die erstere den Vorzug zu verdienen.

Ist man auf ein symptomatisches Verfahren angewiesen, so wird man mit der Curette oder dem scharfen Löffel möglichst viel von der Geschwulstmasse zu entfernen versuchen mit der Vorsicht, dass man bei tiefgreifender Degeneration nicht eine Perforation des Uterus verursacht. Lässt man diesem Eingriff eine der oben beschriebenen Ätzungs-Methoden nachfolgen, so wird für kürzere oder längere Zeit die Blutung und der Ausfluss beseitigt oder

doch auf ein Minimum beschränkt sein. Treten grosse Blutungen ein, so werden sie mit Uterus-Tamponade bekämpft. Gegen starke Schmerzen geht man mit Morphium vor, überhaupt gelten bei diesen schweren Formen dieselben Regeln, wie bei anderen malignen Krankheiten. Die Entfernung sekundärer Recidiv-Knoten in der Bauchhöhle ist nach Fehling aussichtslos. In einem Falle, wo er nach früherer Total-Exstirpation einen Recidiv-Tumor entfernen wollte, fand er das Sarcom schon auf die Vena iliaca, Harnleiter etc. fortgeschritten und verlor die Kranke an den Folgen der zweiten Operation.

Epikrise des beschriebenen Falles.

Werfen wir zum Schluss nach der Betrachtung über das Sarcom des Uterus einen Blick auf unseren speziellen Fall zurück, so finden wir, dass wie so häufig die Diagnose einer malignen Neubildung auf rein klinische Beobachtungen hin gestellt worden ist. Obwohl viermal mit der grössten Sorgfalt histologische Untersuchungen vorgenommen waren, konnte doch von anatomischer Seite her die Ansicht der Kliniker von der Malignität des Tumors nicht bestätigt werden. Aber trotzdem war diese Diagnose nach dem ganzen Verlauf so sicher, dass man der Patientin eine Radikal-Operation vorschlug und diese nach ihrer Einwilligung auch ausführte. In den Vordergrund des Krankheitsbildes treten folgende Symptome: Die Frau, welche früher regelmässig menstruiert war, wird von heftigen Blutungen befallen; der Uterus ist vergrössert und wächst innerhalb von zwei Jahren enorm rasch; in der letzten Zeit vor der Operation ist der Cervical-Kanal so erweitert, dass man ihn mit zwei Fingern passieren kann; der Uterus sucht durch wehenartige Contraktionen die Neubildung aus-

zustossen, teilweise gehen spontan Stücke ab; die Geschwulst im Uterus ist weich, bröckelig und lässt sich mit den Fingern zerdrücken, neben dem im Fundus der Hinterwand breitbasig aufsitzenden Haupt-Tumor finden sich an der übrigen Uterus-Innenwand noch Wülste und Vorbuchtungen; das Allgemeinbefinden der Patientin ist schlecht, sie ist durch die Erkrankung sehr geschwächt, abgesehen von dem Auftreten von wehenartigen Schmerzen scheint das fast nie fehlende Symptom der Schmerzen hier nicht vorhanden gewesen zu sein, obwohl die sarcomatöse Degeneration tief in das Uterus-Parenchym eingedrungen ist. Nach Beobachtung aller dieser Symptome, welche die Malignität der Neubildung im Fundus uteri klar legten, war es sicher, dass man nur von einer Radikal-Operation Erfolg erwarten durfte, und so schritt man zur supravaginalen Amputation. Die Operation verlief glatt und ohne Unfall, ebenso die Nachbehandlung, abgesehen von einigen Kleinigkeiten. Wenn es auch verfrüht wäre, jetzt, $7^1/_2$ Monate nach der Operation, über den dauernden Erfolg derselben zu sprechen, so ist es doch gerechtfertigt, nach dem bisherigen günstigen Verlauf gute Hoffnungen zu haben.

Pathologisch-anatomisch handelt es sich in diesem Falle um die Form des diffusen Schleimhaut-Sarcomes mit vorwiegend kleinspindelzelligen Elementen. Dasselbe war schon tief in das Uterus-Parenchym eingedrungen und hatte dasselbe teilweise zerstört. In dem Bericht heisst es: die eingestreuten Züge platter Muskulatur sind wohl nur als Überbleibsel der aufgezehrten Uterus-Muskulatur aufzufassen (siehe auch die Abbildung eines mikroskopischen Präparates). Die sonst scheinbar häufige Verbindung des Carcinoms mit Sarcom konnte in diesem Falle trotz einer grossen Zahl von Schnitten nicht konstatiert werden.

No. 1.

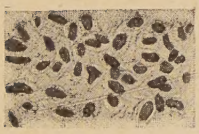

No. 2.

Zwei Bilder eines mikroskopischen Präparates von diffusem Schleimhaut-Sarcom des Uterus mit vorwiegend kleinspindelzelligen Elementen; in No. 1 (Leitz, Ocular 3, Objectio 3) zieht durch die sarcomatösen Massen ein Zug von glatten Muskelfasern; in No. 2 (Leitz, Ocular 3, Objectio 7) ist die Spindelform der Zellen dargestellt.

Zum Schluss erübrigt es mir noch, meinem hochverehrten Lehrer, Herrn Prof. Dr. von Säxinger für die Überlassung des Falles, sowie den beiden Herren Privatdozenten Dr. Winternitz und Dr. Roloff für die Unterstützung bei der Arbeit meinen besten Dank auszusprechen.